Coxarthrosis
Asepticus combfej necrosis
Csípőízületi arthroplastica

Dr. Győrfi Gyula
DEOEC Ortopédiai Klinika

Arthrosis

- Az ízületi porc szerkezete, integritása megváltozik
- A kollagén, proteoglikánok, víz mennyisége csökken
- Következményes synovitis, osteophyta képződés

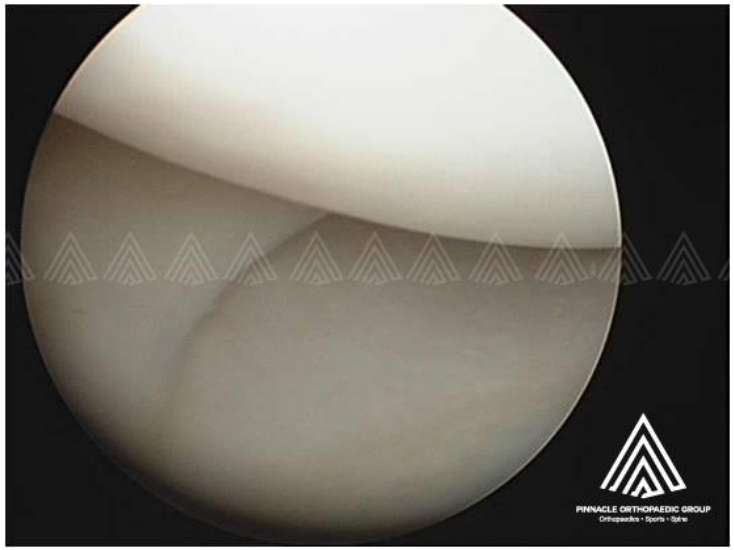

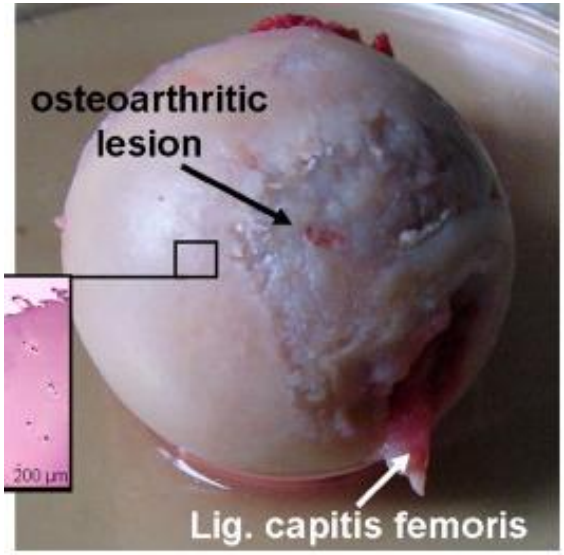

Coxarthrosis - általában

- Prevalencia: 15-27% (!!) 65-74 kor között radiológiai jelekkel
- 6-9 %: radiológiailag diagnosztizált coxarthrosis tünetekkel
- ~12000 csípőprotézis beültetés Magyarországon évente
- 2. leggyakrabban érintett ízület

Coxarthrosis - etiológia

Primary	Secondary
- Ismeretlen ok	- Ismert ok
- Általában idősebb korban jelentkezik	- Fiatalabb korban is előfordulhat
- Degeneratív elváltozások	- Leggyakoribb okok (prearthrosis):
	- DDH
	- collodiaphysealis szögeltérések(coxa valga, coxa vara)
	- gyermekkori csípőízületi kórképek (Perthes, epiphyseolysis capitis femoris)
	- protrusio acetabuli
	- asepticus combfej necrosis
	- gyulladásos betegségek (RA, JRA, Bechterew, Crohn)
	- Posttraumás kórképek
	- osteomalatia, osteoporosis, Paget kór
	- arthropathiákl (köszvény, haemophilia), tumor

Coxarthrosis - tünetek

- Fájdalom – enyhébb esetben „indítási fájdalom”, majd állandósul
- Csökkent mozgástartomány (berotatio, extensio, abductio)
- Sántítás (kímélő és rövidüléses, Trendelenburg jel)

Coxarthrosis – radiológiai jelek

- Ízületi rés beszűkülés
- Subchondralis cysta
- Subchondralis sclerosis
- Incongruens ízfelszínek
- Osteophyta képződés

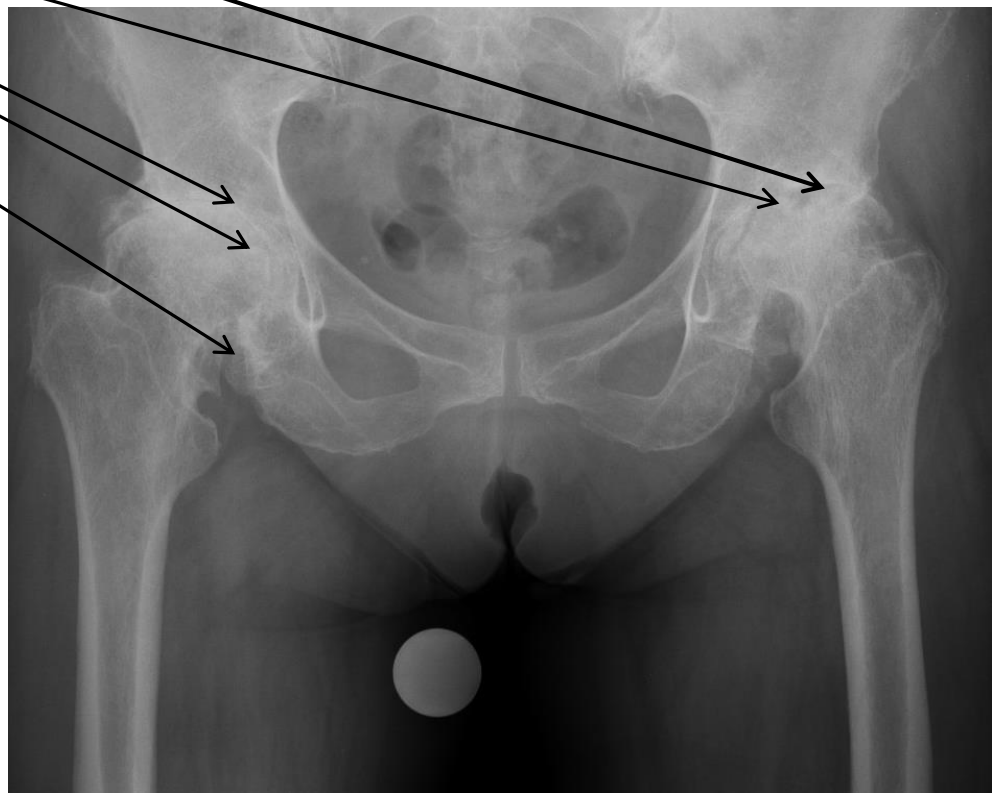

Coxarthrosis - kezelés

- Prearthrosis kezelése (konzervativ és operativ)
- NSAID, fizioterápia, chondroprotectiv szerek (csak enyhe esetben)
- Operativ kezelés - arthroplastica
- Individuális indikáció!
- Electív műtét!

Asepticus combfej necrosis

- Prearthrosis
- Vascular is eredet
- Etiológia: - posttraumés
  - alcoholismus
  - tartós steroid kezelés
  - autoimmun kórképek (SLE, rheumatoid arthritis)
  - vesetranszplantációt követően
  - sarlósejtes anaemia
  - caisson betegség
  - metabolikuskórképek (köszvény, Gaucher kór, hyperlipidaemia)
  - postirradiatios
  - idiopathiás

Asepticus combfej necrosis

- Leggyakrabban fiatal férfiák érintettek
- Gyakran kétoldali (30-70%)
- A combfej elülső lateralis felszínén jelentkezik
- Térdfájdalommal is kezdődhet
- Alkoholizmus a leggyakoribb etiológia
- Visszatérő synovitis
- Beszűkült mozgástartomány (extensio)

Aseptic necrosis of the femoral head

- Ficat's beosztás:
- Ficat 0: „silent hip"
- Ficat 1: tünetek és pozitív MR

- Ficat II: subchondral háromszög necrosis

- Ficat III: beroppant ízfelszín
- Ficat IV: secunder coxarthrosis

Asepticus combfej necrosis - kezelés

- Prevenció!
- NSAID, fizioterápia
- Ficat I-II: core decompression
- Ficat II-III: csontgraft beültetés vagy flexiós osteotomia
- Ficat IV: csípőízületi arthroplastica

Asepticus combfej necrosis - kezelés

Arthroplastica

- Felszínpótlás (hemiarthroplastica)
- Szűk indikációs kör
- Gyakori szövődmény – korai lazulás

Arthroplastica

- Hemiarthroplastica – cervicocapitalis protézis
- Idősebb korban intakt vápánál
- Leggyakrabban idő combnyaktörött betegeknél alkalmazzuk

Arthroplastica

- Total csípőízületi protézis
- Rögzítés módja a csontállomány minőségétől függ
- Cementezett protézis
- Cement nélküli protézis (primer „press fit” és secunder stabilitás)
- Hybrid protézis

Arthroplastica

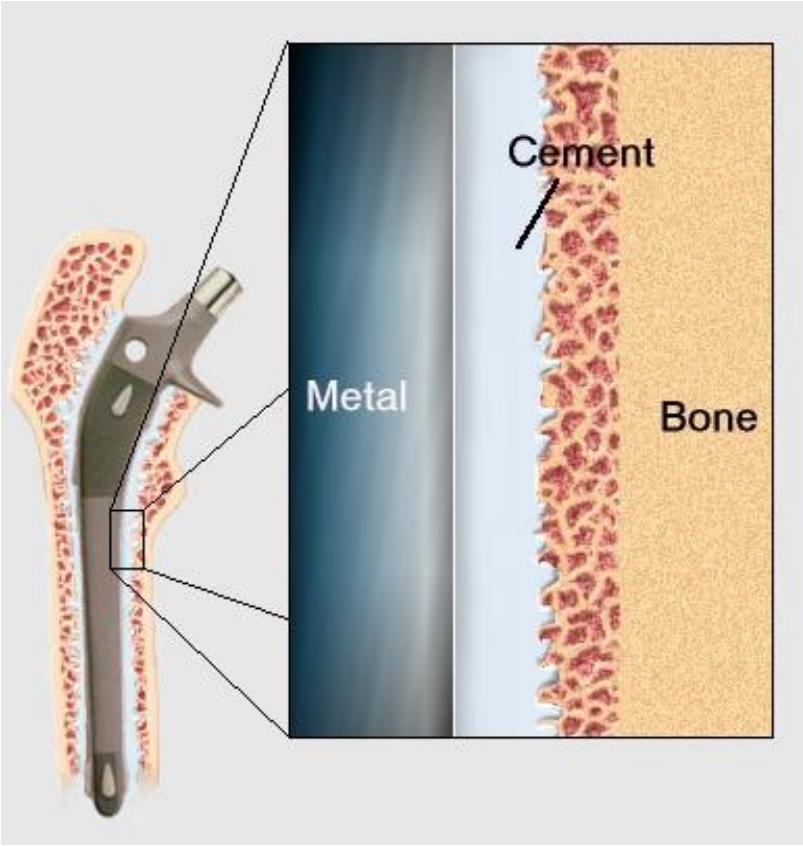

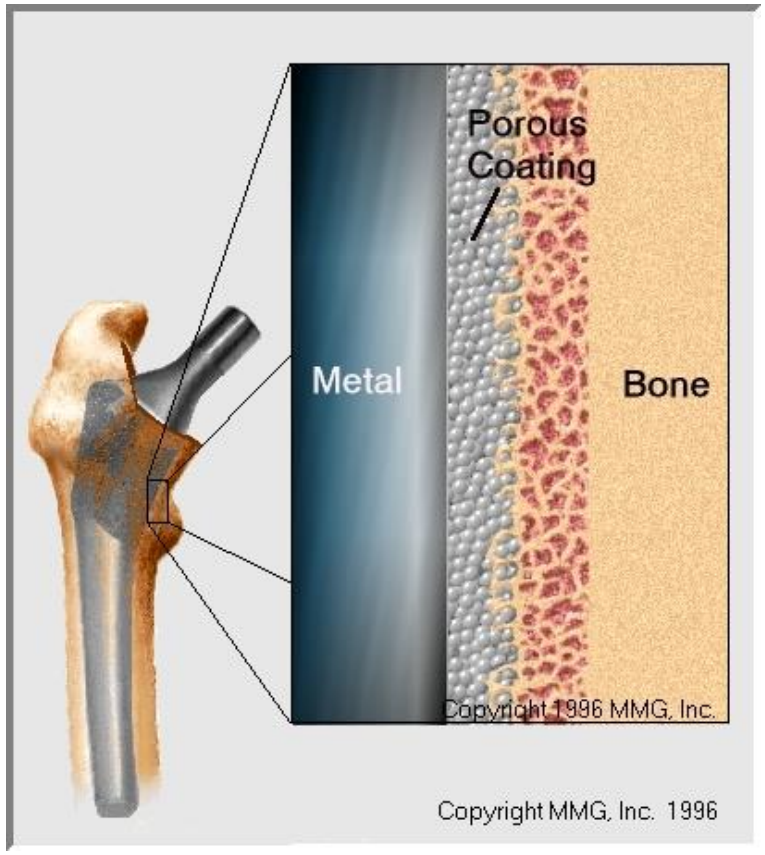

Arthroplastica

- Cement nélküli

Cementezett

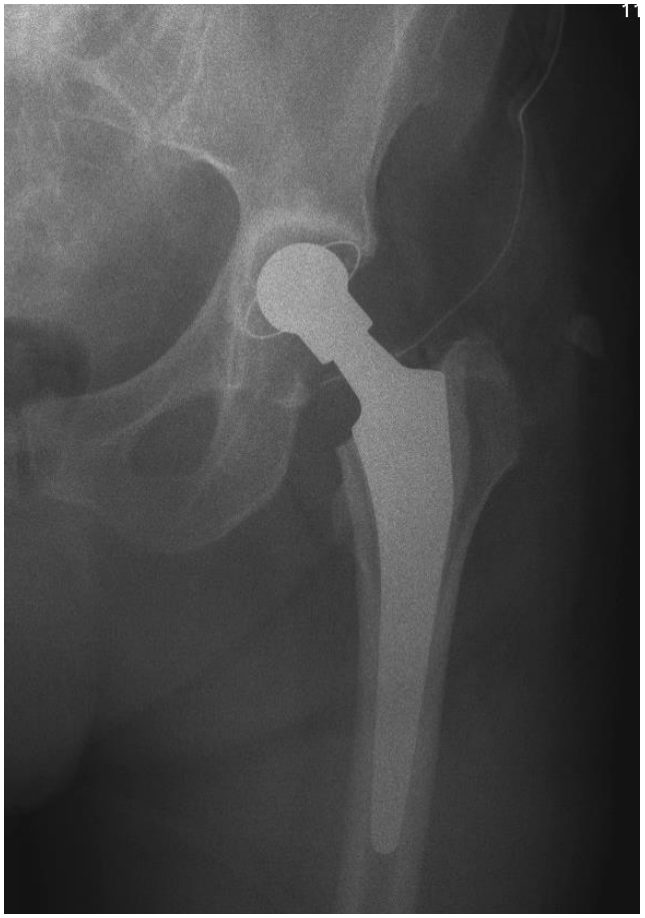

Secunder coxarthrosis

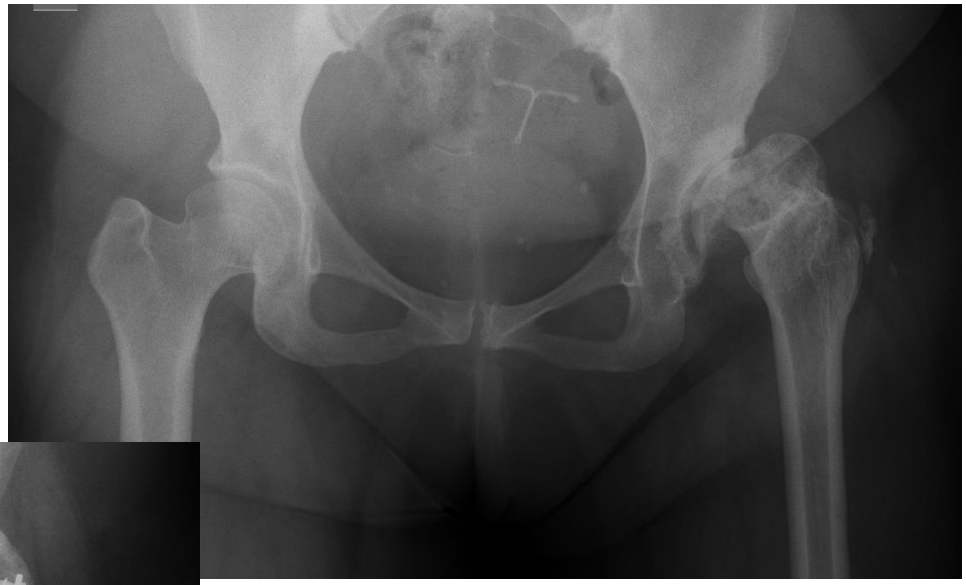

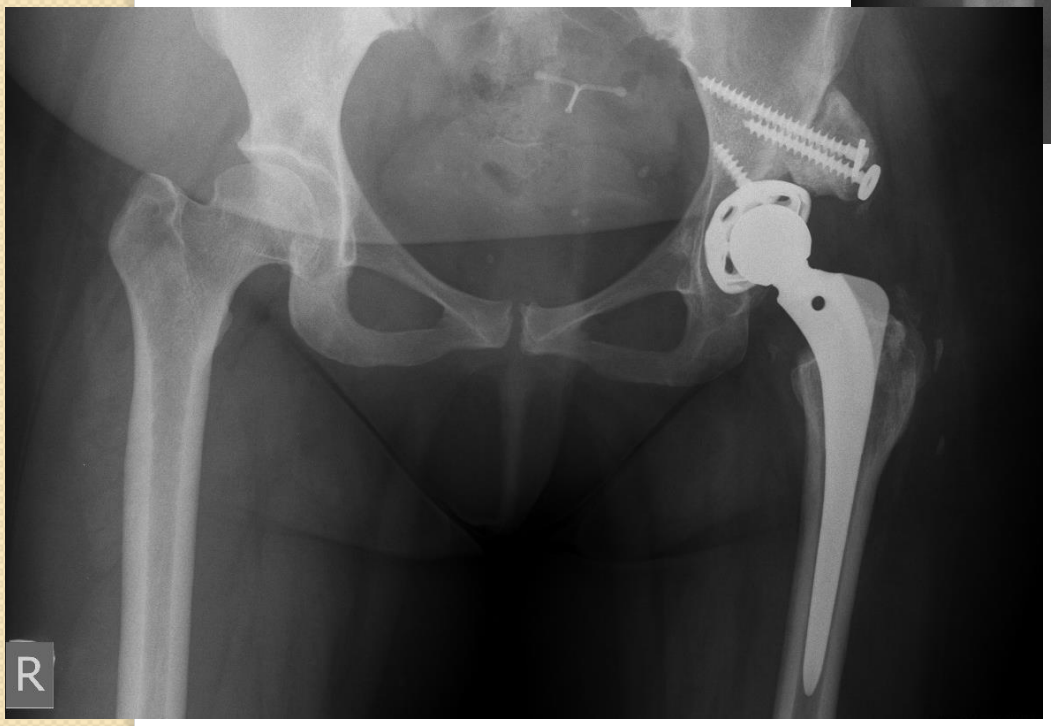

Arthroplastica

- Szövődmények
- Általános: mélyvénás thromsis, sebfertőzés, pneumonia, decubitus, húgyúti infectio
- Specifikus:
- Protézis ficam
- Asepticus lazulás
- Septicus lazulás
- Periprotetikus törés

Arthroplastica - szövődmények

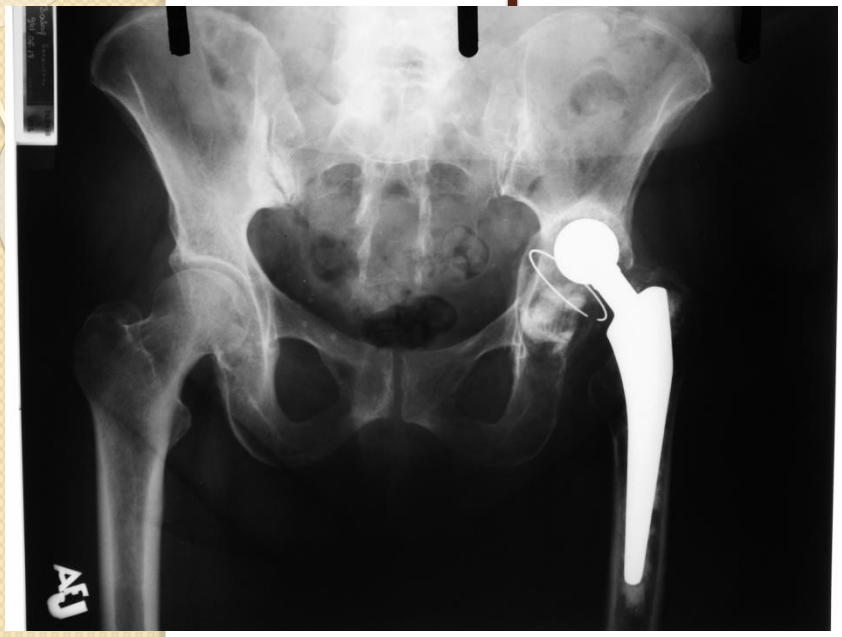

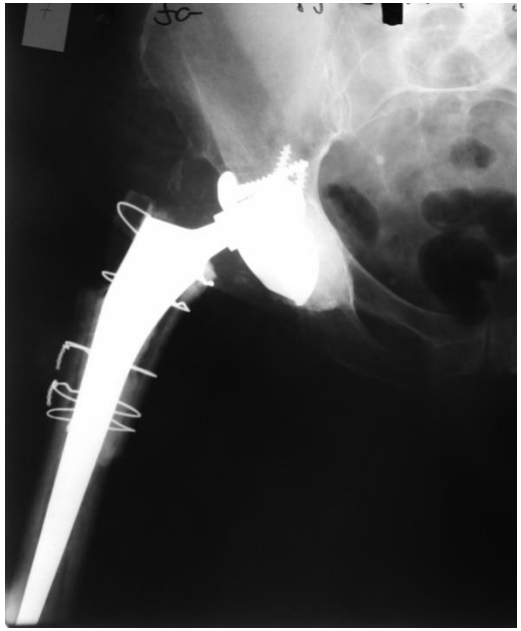

Köszönöm a figyelmet!